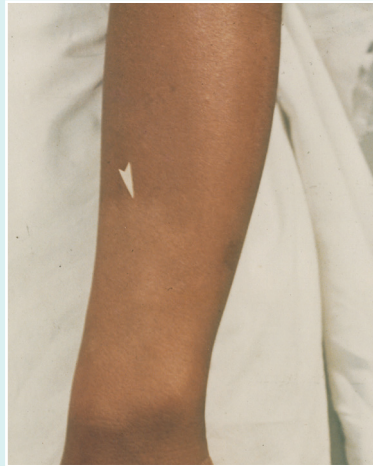
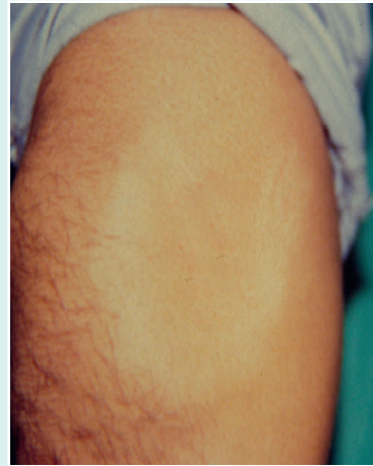
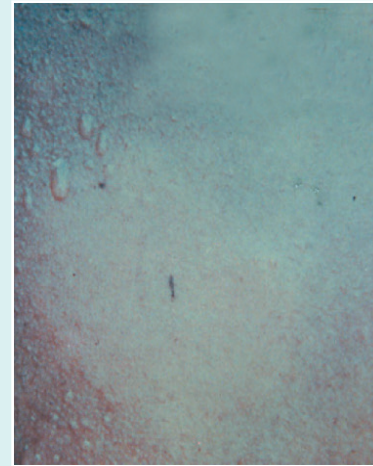
# รอยโรคที่ผิวหนังตามการจำแนกชนิดของโรคเรื้อน



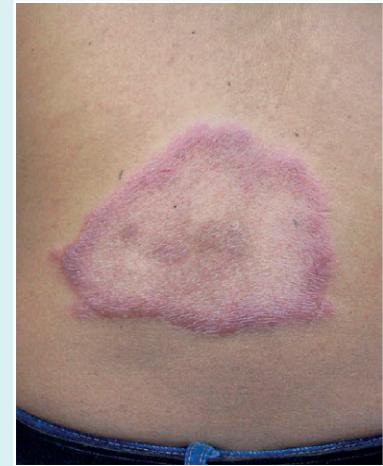Indeterminate leprosy (I)  
วงด่างสีจาง ขอบไม่ชัด



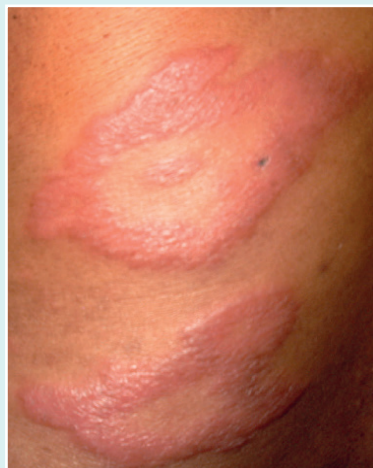Tuberculoid leprosy (TT)  
วงด่างสีจาง ขอบชัด มีอาการชา



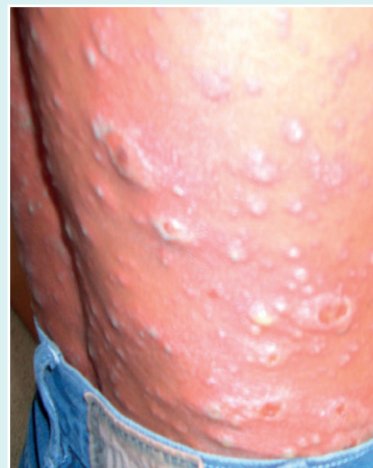Tuberculoid leprosy (TT)  
วงราบสีจาง เหงื่อไม่ออก ผิวแห้ง  
มีอาการชา



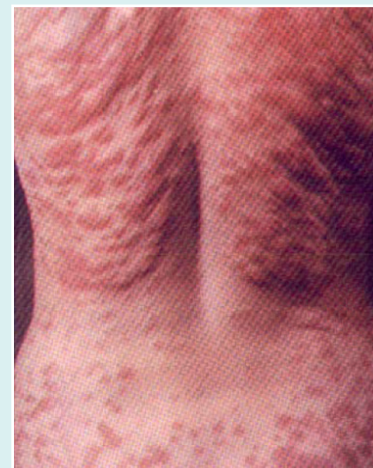Borderline tuberculoid leprosy (BT)  
ผื่นนูนแดง ขอบไม่เรียบ มีผื่นเล็กกระจาย  
จากผื่นใหญ่ (satellite lesion) มีอาการชา



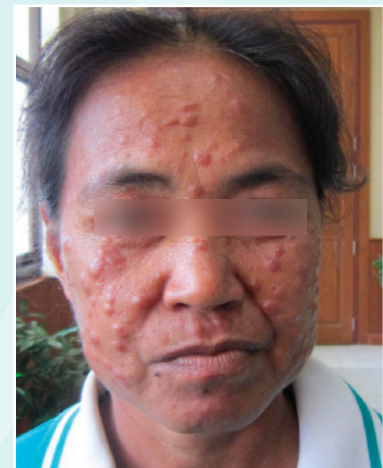Mid-borderline leprosy (BB)  
ผื่นวงแหวนขอบแดงนูนหนา  
(punched-out) ขอบนอกลาดเท และไม่ชัดเจน



Borderline lepromatous leprosy (BL)  
ผื่นวงแหวน ตุ่มและผื่นนูน  
กระจายสองข้างของร่างกาย



Lepromatous leprosy (LL)  
ผื่นนูนหนาและตุ่มแดงจำนวนมาก  
กระจายสองข้างของร่างกาย

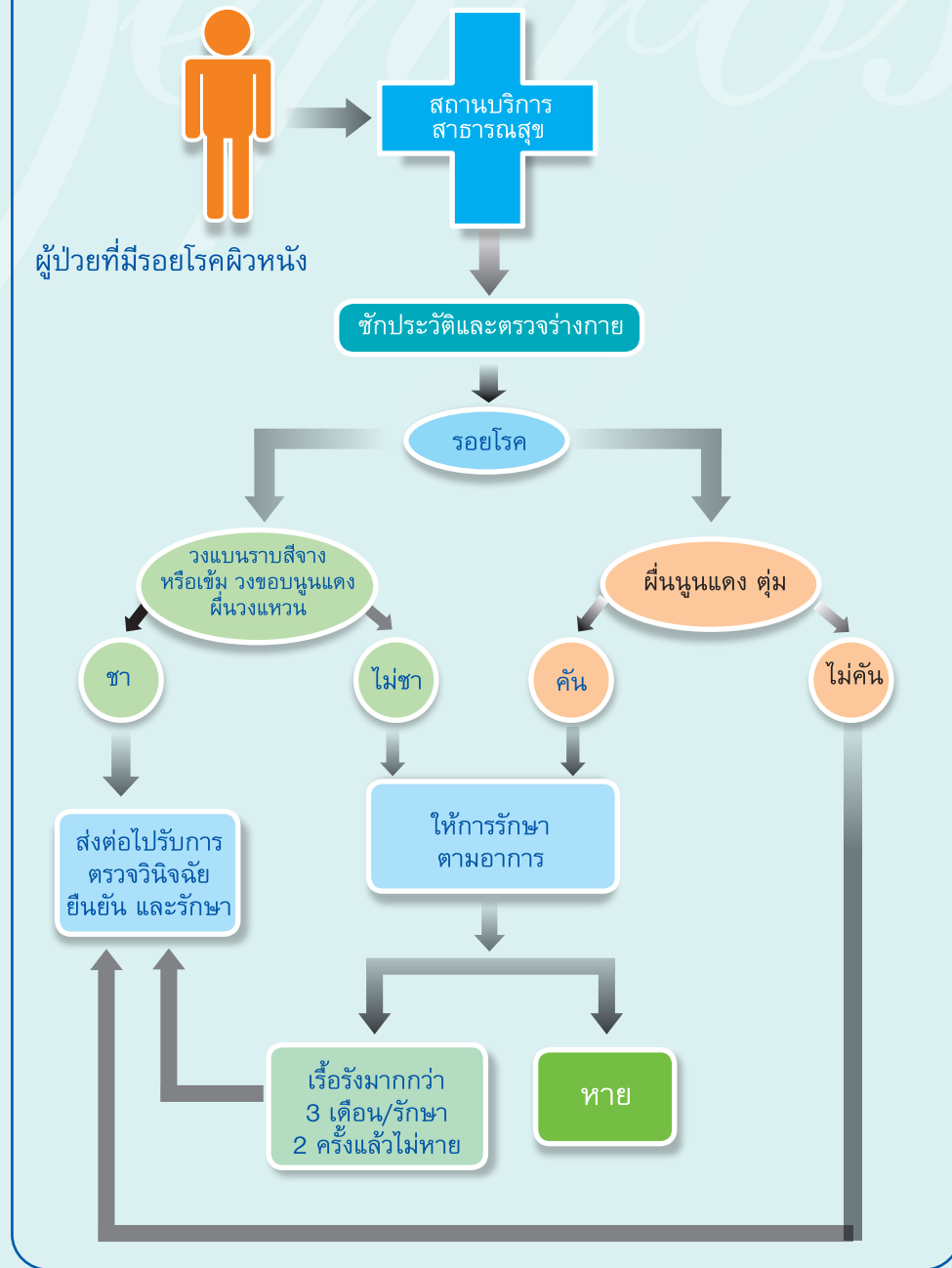


Lepromatous leprosy (LL)  
ตุ่มแดงผิวยึดจำเป็นมันจำนวนมาก  
ที่หน้าและใบหู

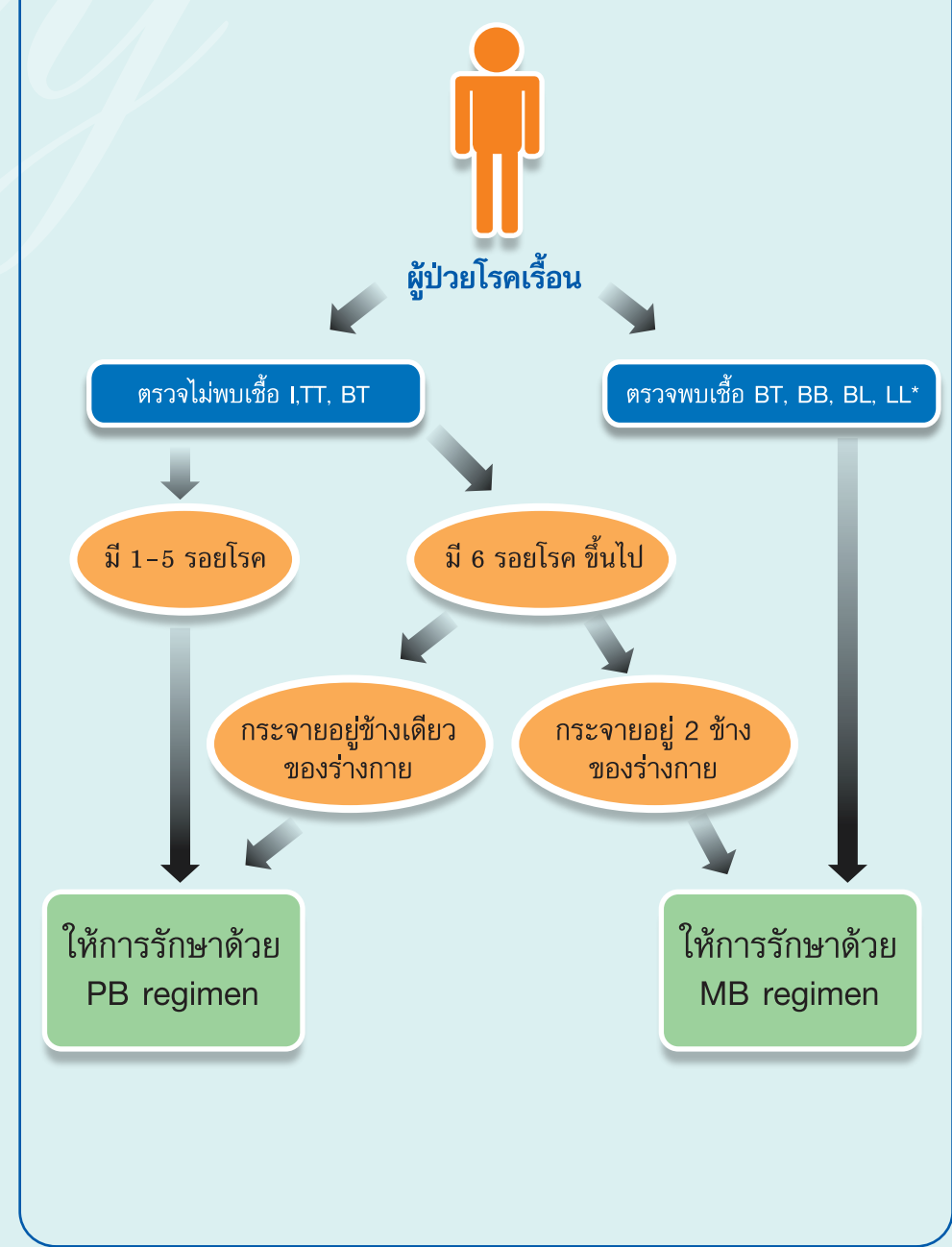


สถาบันราชประชาสมาสัย กรมควบคุมโรค กระทรวงสาธารณสุข

## แนวทางการตรวจคัดกรอง

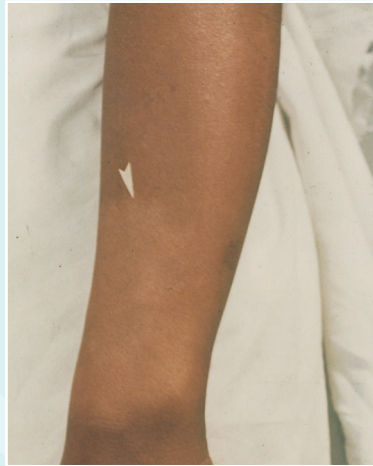

## แนวทางการรักษาโรคเรื้อน

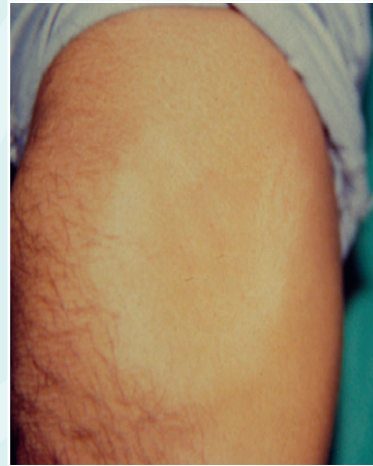



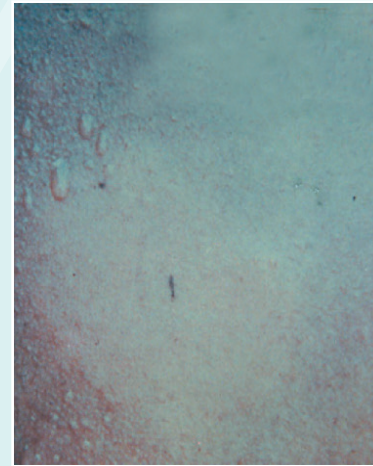
# Skin Lesions in Different Types of Leprosy



Indeterminate leprosy (I)  
Hypopigmented macules with ill well-defined edges



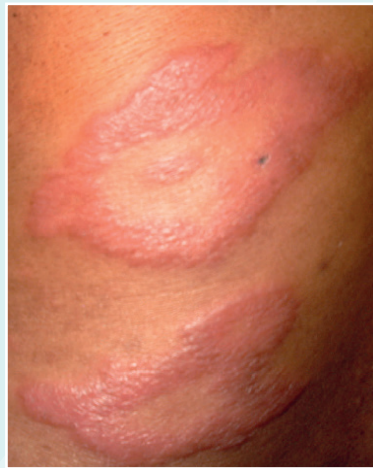Tuberculoid leprosy (TT)  
Hypopigmented and anaesthetic macules with well-defined edges



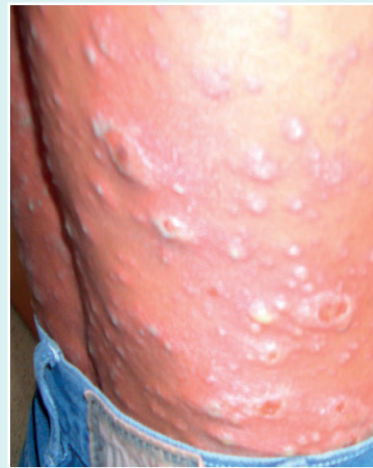Tuberculoid leprosy (TT)  
Hypopigmented anaesthetic, dry macules



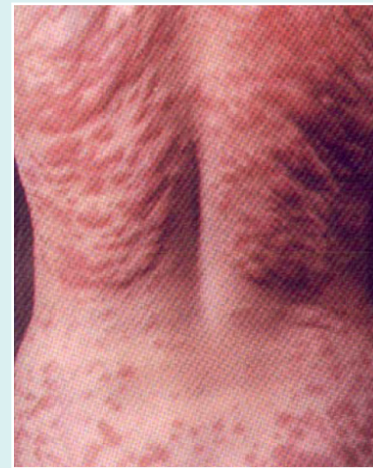Borderline tuberculoid leprosy (BT)  
Erythematous, anaesthetic plaques with irregular edges and satellite lesions



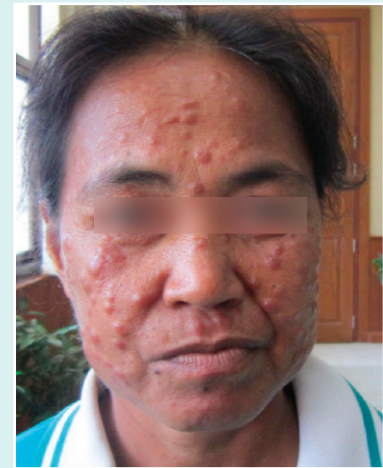Mid-borderline leprosy (BB)  
Annular plaques with punched-out and ill well-defined edges



Borderline lepromatous leprosy (BL)  
Symmetrical annular plaques, papules and nodules



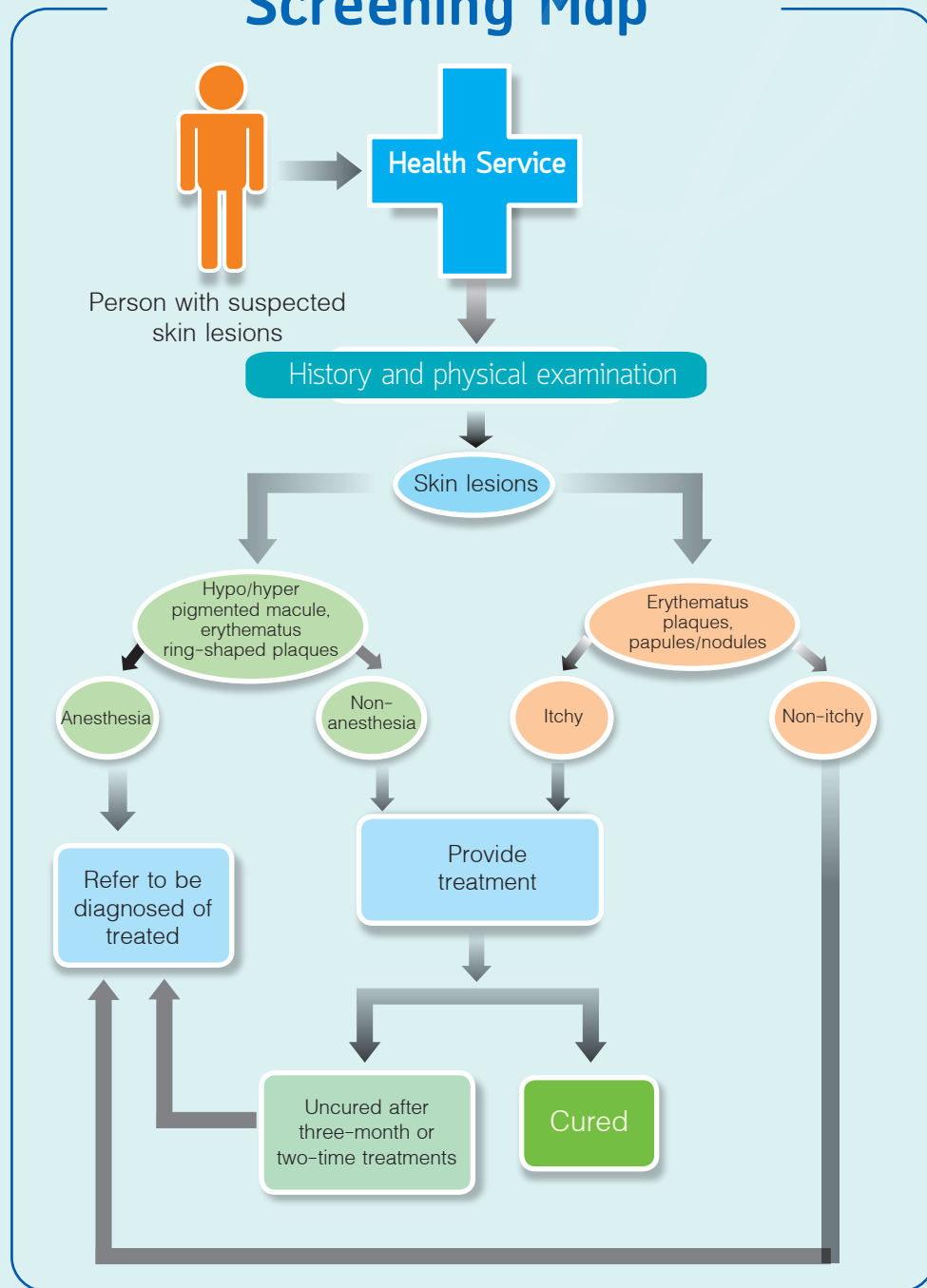
Lepromatous leprosy (LL)  
Numerous symmetrical shiny erythematous plaque, papules and nodules



Lepromatous leprosy (LL)  
Numerous shiny erythematous papules/ nodules on face and ears



## Screening Map



## Leprosy Treatment

